계명의대학술지 제34권 1호
Keimyung Med J
Vol. 34, No. 1, June, 2015

메티마졸에 의한 무과립구증 상태에서 급성 충수돌기염이 발생한 그레이브스병 환자

이자연·이경애·박태선·백홍선·진흥용

전북대학교병원 내분비대사내과학교실

A Patient of Graves' Disease with Methimazole Induced Agranulocytosis Combined with Acute Appendicitis

Ja Yeon Lee, M.D., Kyung Ae Lee, M.D., Tae Sun Park, M.D., Hong Sun Baek, M.D., Heung Yong Jin, M.D.

Division of Endocrinology and Metabolism, Department of Internal Medicine, Chonbuk National University Medical School, Jeonju, Korea

Received: April 8, 2015
Accepted: April 22, 2015
Corresponding Author: Heung Yong Jin, M.D., Division of Endocrinology and Metabolism, Department of Internal Medicine, Chonbuk National University Medical School, 634-18 Geumam-dong, Deokjin-gu, Jeonju, Jeonbuk 561-712, Korea
Tel: +82-63-250-2474
E-mail: mdjinhy@jbnu.ac.kr

• The authors report no conflict of interest in this work.

© Copyright
Keimyung University School of Medicine 2015

Methimazole-induced agranulocytosis is a rare but critical side effect which may cause a life-threatening state during Graves' disease treatment. In management of methimazole-induced agranulocytosis, the most important thing is withdrawal of ATD (anti-thyroid drug) and empirical broad spectrum antibiotics can be used. Also, G-CSF or GM-CSF is generally recommended as it could be helpful in restoration of neutropenia. Pathophysiology of appendicitis is obstruction of the lumen of the appendix caused by infection or hyperplasia of submucosal follicles. Recently, management of appendicitis has been reported to be successful with conservative antibiotics administration without appendectomy. A 27-year-old man visited our hospital experiencing febrile sensation, painful throat, and abdominal pain. The patient had been diagnosed with Graves' disease 1 month previously and had taken methimazole 10 mg daily (tapered dose from initial 30 mg daily). Agranulocytosis was confirmed with neutrophils count and peripheral blood smear, and the finding of ultrasonography and abdominal CT scan were compatible with acute appendicitis. We report a rare case of methimzole-induced agranulocytosis combined with acute appendicitis in the course of Graves' disease treatment. In this case, withdrawal of ATD (anti-thyroid drug) caused thyroid storm and appendectomy was not performed due to operative risk. Thyroid storm was treated with radioiodine ablation, and appendicitis was treated with antibiotics without appendectomy. With the use of G-CSF

and conservative management, improvement of not only the clinical manifestation but also agranulocytosis was seen.

Key Words : Acute appendicitis, Agranulo-cytosis, Graves' disease, Methimazole

서 론

그레이브스병은 갑상선 기능항진증의 가장 흔한 원인질환이며 이에 대한 치료로 우리나라에서는 항갑상선제가 선호되고 있는 실정이다. 항갑상선제는 비교적 안전한 약물이지만 두드러기, 피부발진, 관절통 외에도 드물게 치명적인 부작용인 무과립구증의 발생이 보고되고 있으며, 무과립구증 상태에서 심한 감염증이 동반되는 경우 적극적인 항생제 치료에도 불구하고 이환율 및 사망률이 증가되는 것으로 알려져 있다[1]. 급성 충수돌기염은 신속한 진단과 즉각적인 치료가 요구되는 비교적 흔한 질환이다. 전구기에 특히 진단이 어렵고 진단이 늦어지면 충수돌기가 20-30% 정도 천공되며, 이로 인하여 유병률이나 사망률이 증가하게 된다[2].

급성 충수돌기염은 충수의 점막 하 림프조직이 지나치게 증식하여 충수돌기가 폐쇄됨으로써 발생한다. 충수가 협착되었을 때 관 내압이 상승하고 정맥배액은 줄어들게 되어 혈전증, 부종, 장벽의 박테리아 침습이 진행되며 초기 협착 후에 점차적으로 충혈되고 삼출액으로 덮이게 되어 천공이나 괴사로 진행된다[3].

저자들은 그레이브스병을 진단받고 메티마졸을 복용 중인 환자에서 무과립구증이 발생하였고, 동시에 급성 충수돌기염이 병발하였으나 무과립구증 때문에 수술이 지연되고, 동시에 항갑상선제 중단 후 야기된 갑상선 위기가 발생하여 치료가 어려웠던 경우를 경험하였기에 관련된 문헌 고찰과 함께 보고하는 바이다.

증 례

환자: 장 O 석, 27세, 남자

주소: 발열, 인후통

현병력: 환자는 수개월 전부터 심계항진 및 체중감소가 발생하였고, 2개월 전 외래 내원하여 그레이브스병 진단 하에 메티마졸 30 mg 복용을 시작하였다. 이후 증상 및 혈액검사 결과 호전되어 15 mg으로 감량하여 복용 중 내원 2일 전부터 발열과 오한 및 인후통이 발생하였고, 개인병원에서 실시한 전혈검사 상 백혈구 1,500/㎕, 중성구 195/㎕ 소견 보여 본원 응급실로 전원 되었다.

과거력 및 가족력: 환자의 어머니가 갑상선 기능항진증으로 수술을 받았고 누나는 갑상선 기능저하증으로 갑상선호르몬을 복용 중이었다.

계통 문진: 발열 및 오한을 호소하였고, 오심이나 구토 등 다른 증상은 없었다.

신체검사: 두경부 시진에서 인후부 발적이 관찰되었고, 복부 촉진검사에서 우하복부에 경도의 압통이 있었으나 반발압통은 없었다. 생체징후는 체온 38.3℃, 혈압 110/70 mmHg, 맥박 76회/분, 호흡수 20회/분 이었다.

검사실 소견: 전혈검사에서 백혈구 1,550/㎕ (절대과립구수 20/㎕), 혈색소 11.7 g/dℓ, 혈소판 344,000/㎕, hs-CRP 119.72 mg/L 및 갑상선 기능 검사 상 free T4 6.98 pmol/L (11-24 pmol/L), TSH (thyroid-stimulating hormone) 0.01 mIU/mL (0.17-4.05 mIU/mL)이었다.

방사선 소견: 흉부 및 복부 단순 촬영에서는 특이 소견이 관찰되지 않았지만 경도의 압통을 확인하기 위해 시행한 복부 초음파 및 복부 전산화 단층촬영에서 충수돌기로 판단되는 구조물이 장벽 비후 및 심한 염증으로 정상 형태가 소실된 소견을 보였다. 또한 말단회장부와 회맹판 부위에도 장벽 비후소견이 관찰되었으며 충수돌기 주변 복막에 염증 및 다발성 림프절 비대가 동반되어 심한 급성 충수돌기염에 합당한 소견을 보였다(Fig. 1).

치료 및 경과: 메티마졸에 의한 무과립구증 및 급성 충수돌기염 진단 하에 치료를 시작하였다. 무과립구증에 대해서 내원 당시 free T4 수준이 메티마졸에 의해 정상 이하로 억제된 상태여서 일단 메티마졸을 중단하고 free T4만 추적검사하면서 과립구집락 자극인자를 투여 하였다. 급성 충수돌기염은 수술적 치료가 원칙이지만 무과립

구증으로 인해 수술에 따른 감염 위험성이 높은 상황으로 판단되어 외과에서 백혈구수치 회복될 때까지 금식 및 보존적 항생제 치료를 하기로 결정하여 일단 녹농균에 효과가 있는 tazocin (piperacillin/ tazobactam 13.5 g/day)에 vancomycin (2 g/day)을 추가한 경험적 항생제 치료를 시작하였다. 치료를 시작한 후 발열 및 오한이 하루에 수차례씩 지속되었으며, 절대과립구 수는 0~10/㎕로 회복되지 않았다. 혈액 배양 검사는 음성이었으나 치료 8일째까지도 발열 및 hs-CRP 상승이 지속되어 항진균제인 fluconazole (100 mg/day)을 추가하였다. 치료 13일 경과 후 인후통 및 우하복부 통증이 호전되면서 절대과립구 수 1,660/㎕ 로 상승 되었으나, 18일째 다시 750/㎕까지 감소하고 발열은 지속되어 과립구집락자극인자는 계속 투여를 하면서 ertapenem (1 g/day)으로 항생제를 변경하였다. 이후 백혈구 수치는 정상 범위로 회복되어 과립구집락 자극인자 투여는 중단하였으나 메티마졸 중단 후 10일째부터 추적검사 상 시행한 free T4가 증가하였고 이에 일단 루골액을 투여하면서 충수돌기염에 대한 수술적 치료는 갑상선기능 때문에 고려하지 못하고 지속적인 항생제 치료를 유지하였다. 그러나 발열이 지속되어 복부 초음파 검사를 시행하였고 충수돌기염은 다행히 호전된 소견을 보였다. 그러나 생체징후 상 빈맥 소견과 함께 호흡곤란, 경도의 의식상태 저하가 관찰되었고 이후 추적검사 한 검사실 검사 상 free T4가 100 pmol/L로 더 상승하여 항갑상선제 중단에 따른 갑상선 위기(thyroid storm)상태와 감별이 필요하게 되었다. 이에 루골액을 복용하도록 하였으나 발열과 함께 구토 등의 증상이 동반되어 루골 효과가 감소된 것으로 판단하고 치료 23일째 방사성 옥소 치료를 시행하면서 효과 정도를 판단하기 위해 갑상선으로의 요오드 섭취 정도도 같이 확인하였다(Fig. 2). 방사성 옥소 치료 이후 발열 및 심계항진증상은 호전되었고 생체 징후도 안정화되었다. 갑상선 기능 검사 상 free T4는 25 pmol/L까지 감소하였고, 백혈구 수치 또한 절대 과립구수 3,950/㎕로 정상화 되어 퇴원하였으며 이후 외래에서 시행한 복부 초음파에서 충수돌기염은 완전히 호전되었고 방사성 옥소 치료 6개월 뒤 발생한 갑상선 기능저하에 대해서 갑상선 호르몬을 복용하면서 추적 관찰 중이다.

고 찰

갑상선 기능항진증 환자의 약 60-80%가 그레이브스병이 원인으로 알려져 있으며, 치료 방법으로는 항갑상선제 복용, 방사성 옥소 치료, 수술이 있다[4]. 치료 방법의 선택에는 지역마다 차이가 있어 북아메리카 에서는 방사성 옥소 치료가 일차치료로 선호되며, 그 외 지역에서는 항갑상선제가 일차치료로 널리 사용되고 있다[5]. 항갑상선제는 메티마졸과 프로필티오우라실이 대표적이며 임신 1기나 수유 중이 아니라면 메티마졸이 우선적으로 선호되고, 복용과 관련된 부작용들은 두드러기나 홍반과 같은 피부병변, 관절통, 오심과 같은 위장 장애가 약 13%의 환자에서 나타날 수 있으며[6], 이 중 관절통은 경미한 부작용에 속하지만,

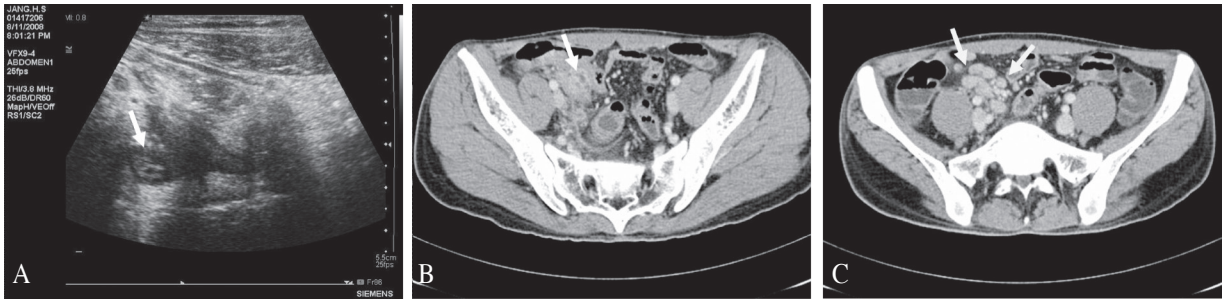

Fig. 1. Abdominal ultrasonography. (A) dilated tubular structure with severe wall thickening in pelvic cavity and abdominal CT scan. (B, C) loss of normal structure of appendix, wall thickening and severe peripheral inflammation surrounded by peritoneal haziness and enlarged lymph nodes, finding were compatible to the acute appendicitis.

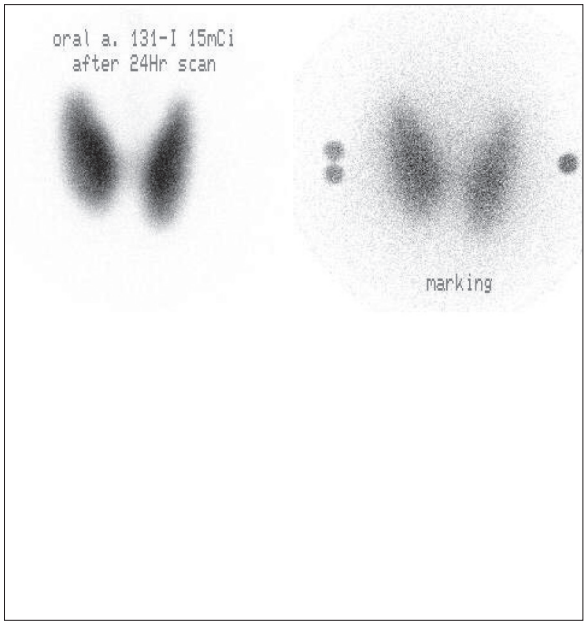

Fig. 2. I-131 scan showed successful uptake of radioactive iodine in the thyroid gland.

항갑상선제 관절염 증후군의 전구 증상일 수 있어 발생 시 약제 중단이 고려될 수 있다[7]. 중증 부작용으로는 무과립구증, 다발성 관절염(항갑상선제 관절염), 혈소판 감소증, 재생불량성 빈혈, 간염, 담즙정체 등이 발생할 수 있다고 보고되고 있다[6]. 이 중 무과립구증 (절대과립구수 < 500/㎕)은 프로필티오우라실을 복용 중인 환자의 0.37%, 메티마졸을 복용 중인 환자의 0.35%에서 발생하는 치명적인 부작용으로서[8], 일시적으로 발생하고 약제 중단 없이 회복되는 일시적인 과립구감소증(절대과립구수 < 1,500/㎕)과의 감별이 필요하다. 발생 원인은 확실치 않으나 혈중 항과립구 항체가 면역형광검사에서 관찰되었고[9], 메티마졸로 유발된 무과립구증 환자에서 HLA DRB1 *08032 대립유전자와의 강한 연관성이 보고 되고 있어[1], 자가면역반응과 관련되어 발생하는 것으로 생각되고 있다. 대부분은 치료 90일 이내 발생하며 고령에서의 발생률이 높고 사망률 또한 높다[1]. 무과립구증의 치료는 항갑상선제의 중단이 가장 중요하며 과립구집락 자극인자의 투여는 호중구 회복에 영향이 없다는 보고도 있고[10], 호중구 회복 기간 및 재원 기간을 감소시킨다는 보고도 있어[11] 논란이 있으나 일반적으로 많은 전문가는 과립구집락 자극인자의 사용을 추천하고 있다[11-13]. 무과립 구증이 발생하였을 경우 감염증이 동반되는 경우 사망률이 매우 높게 보고되고 있으며 한 연구에 따르면 무과립구증과 연관된 패혈증에서 녹농균이 가장 많이 배양 되었다는 보고가 있어[12], 경험적 항생제 사용 시 녹농균에 효과가 있는 약제를 선택하는것이 바람직하겠다. 본 저자들의 증례에서도 녹농균에 효과가 있는 항생제를 선택하였으며, 수술에 따른 감염증이 더 우려되어 수술을 하지 못하는 상황에서 항생제 치료만 으로 호전이 될 수 있었다.

급성 충수돌기염은 20-30대 인구 10만 명당 약 233명에서 발생하며 남성에서 좀 더 호발하고 전 세계적으로 급성 복통을 유발하는 가장 흔한 질환이다 [14]. 처음에는 충수돌기에 국소적인 염증으로 시작하지만, 진단 및 치료의 지연 시 국소적 허혈, 천공, 농양 및 복막염으로 진행할 수 있다.

치료는 빠른 진단과 함께 즉각적인 수술적 치료를 시행하는 것이며, 과거에 천공된 충수돌기염의 사망률 은 약 30%에 달했으나 광범위 항생제 사용과 향상된 수술 술기로 인해 전체적인 사망률은 1% 미만으로 보고되고 있다[15].

급성 충수돌기염과 감별해야 할 질환은 여러 가지가 있으며 본 증례에서와같이 무과립구증 또는 중성구감소증이 있는 환자에서 발생하는 소장결장염(typhlitis)이 그중 하나이다. 중성구감소성 소장결장염 또한 우하복부 통증 및 압통, 발열 증상을 보이며 발생 시 사망률이 매우 높다. 본 증례의 환자도 처음 응급실 내원 시 증상 및 이학적 검사, 혈액검사를 시행하였을 때 무과립구증에 동반된 중성구감소성 소장결장염을 의심하였으나 복부 전산화 단층촬영을 통해 충수돌기염을 진단하였다. 수술적인 치료가 필요한 상황이었으나 무과립구증 상태에서 수술 진행에 따른 위험성을 고려하여 광범위 항생제를 사용하면서 보존적 치료를 유지하였고 천공이나 복막염 등의 합병증 발생 없이 호전되었다. 그러나, 환자는 무과립구증이 발생하면서 항갑상선제를 중단하였고 이후 free T4 수치가 상승하면서 갑상선 위기 상태로 진행하였다. 일반적으로 무과립구증 발생 시 다른 종류의 항갑상선제 또한 교차반응(cross reactivity)이 있기 때문에 다른 종류의 항갑상선제를 복용하는 것은 금기이다[16].

따라서 방사성 옥소 치료나 수술적인 치료 방법을 고려해야 하며 본 증례에서는 방사성 옥소 치료를 통해 호전되었다. 다만 처음 내원 시 항갑상선제를 중단 하면서 바로 방사성 옥소 치료를 하고 무과립구증이 회복됨과 동시에 충수돌기염 수술을 했으면 더욱 쉽게 동반된 문제들을 해결할 수 있었을 것으로 생각된다. 그러나, 방사성 옥소 치료에 따른 일시적 갑상선염과 이로 인한 갑상선중독증 상태가 초래될 수 있고 이는 수술적 치료를 지연시킬 수 있어 수술 후 시행하려고 했던 것이 더욱더 상황을 복잡하게 하였고, 또한 갑상선기능항진상태가 다시 야기 되자 루골액을 사용한 것이 방사성 옥소 치료 결정에 장애가 되었다. 다행히도 루골액의 효과가 미미하게 나타나 방사성 옥소 치료의 효과는 보았으나 방사성 옥소 치료를 고려 중이라면 루골액 사용을 신중하게 판단해야 될 것으로 사료된다.

방사성 옥소 치료는 북아메리카를 포함한 일부 지역에서는 갑상선 기능항진증의 일차 치료로 널리 사용되고 있다[5]. 항갑상선제는 치료 시작 후 갑상선 호르몬을 정상화함에 있어 방사성 옥소 치료나 수술 만큼 효과적이지만[17], 약제를 약 1~2년간 복용하고 중단한 이후에도 지속적인 관해를 보이는 경우가 약 30%에 그치는 반면, 방사성 옥소 치료는 갑상선 호르몬을 복용해야 하는 단점이 있지만, 재발이 드물고 효과적으로 항진증을 조절할 수 있는 장점이 있다.

항갑상선제 복용 후 무과립구증 발생에 관한 소수의 국내 증례 보고가 있으나 급성 충수돌기염이 병발한 경우는 매우 드물었고 무과립증이 발생한 경우는 보존적 치료를 통해 호전되었고, 갑상선 기능항진증 또한 약제 중단에 따라 위기상태로 진행하면서 상태 악화의 위험성이 있었으나 방사성 옥소 치료를 통해 성공적으로 치료되었다. 항갑상선제를 복용하는 환자에 대해서 정기적인 혈액검사는 비용-효과 면에서 이득이 없어 일반적으로 추천되지 않으나[18], 환자가 발열 및 인후통과 같은 전구증상을 보이는 경우에는 빠른 검사와 이에 대한 처치가 필요하겠고 동반된 다른 감염 질환에 대한 검사도 간과해서는 안 되겠다. 또한, 약제 중단에 따른 갑상선 중독 위기에 대한 감시와 대처도 염두에 두어야 하겠다.

저자들은 그레이브스병 환자에서 무과립구혈증과 수술이 필요한 충수돌기염이 병발한 상태에서 약제 중단에 따른 갑상선 중독 위기의 위험도 동반되는 복잡한 경우를 경험하였기에 이처럼 여러 가지 상황이 동시에 발생했을 때 어떠한 치료를 우선 시 해야 될지에 대해서 도움이 되고자 이 증례를 보고하는 바이다.

요 약

갑상선 기능항진증 환자 중 그레이브스병이 약 60~80%를 차지하고 이에 대한 치료는 항갑상선제를 사용한 약물치료가 선호된다. 항갑상선제는 비교적 안전한 약물이나 가장 치명적인 부작용 중의 하나인 무과립구증이 발생할 수 있다고 보고되고 있다. 27세인 남자가 그레이브스병을 진단받고 메티마졸 15 mg을 복용 중에 발열을 동반한 인후통을 주소로 응급실 내원하였고 내원 시 백혈구 1,550/ul (절대과립구수 20/ul)였다. 또한, 수술적 치료가 필요한 급성 충수 돌기염도 동반된 상태였다. 급성 충수돌기염에 대해서는 무과립구증 때문에 항생제 사용하면서 경과 관찰하였으나, 백혈구의 호전을 보였을 때는 메티마졸 중단에 따라 free T4가 100 (pmol/L) 이상 증가되며 갑상선위기(thyroid storm)의 증상을 보여 수술적 치료를 할 수 없었다. 무과립구증 및 항갑상선제 중단 후 악화된 갑상선중독증, 이와 더불어 수술적 치료가 필요한 급성 충수돌기염까지 동반된 환자에서 GM-CSF와 항생제를 포함한 보존적 처치, 그레이브스병에 대해서는 방사성 옥소 치료를 해서 호전된 드문 증례를 경험하였기에 보고하는 바이다.

참 고 문 헌

1. Pearce SH. Spontaneous reporting of adverse reactions to carbimazole and prophylthiouracil in the UK. *Clin Endocrinol* 2004;**61**:589-94.
2. Pieper R, Kager L, Tidefeldt U. Obstruction of appendix vermiformis causing acute appenditis. An experimental study in the rabbit. *Acta Chir Scand* 1982;**148**:63-72.
3. Hollerman J, Bernstein MA, Kottamasu SR, Sirr SA. Acute recurrent appendicitis with appendicolith. *Am J Emerg Med* 1988;**6**:614-7.

4. Singer PA, Cooper DS, Levy EG, Ladenson PW, Braverman LE, Daniels G, *et al*. Treatment guidelines for patients with hyperthyroidism and hypothy-roidism. Standards of Care Committee, American Thyroid Association. *JAMA* 1995;**273**:808-12.
5. Weetman AP. Graves' disease. *N Engl J Med* 2000; **343**:1236-48.
6. Werner MC, Romaldini JH, Bromberg N, Werner RS, Farah CS. Adverse effects related to thionamide drugs and their dose regimen. *Am J Med Sci* 1989;**297**:216-9.
7. Shabtai R, Shapiro MS, Orenstein D, Taragan R, Shenkman L. The antithyroid arthritis syndrome reviewed. *Arthritis Rheum* 1984;**27**:227-9.
8. Tajiri J, Noguchi S. Antithyroid drug induced agranulocytosis: special reference to normal white blood cell count agranulocytosis. *Thyroid* 2004;**14**: 459-62.
9. Toth EL, Mant MJ, Shivji S, Ginsberg J. Prophylthiouracil -induced agranulocytosis: an unusual presentation and a possible mechanism. *Am J Med* 1988;**85**:725-7.
10. Fukata S, Kuma K, Sugawara M. Granulocyte colony-stimulating factor (G-CSF) does not improve recovery from antithyroid drug-induced agranulocytosis: a prospective study. *Thyroid* 1999;**9**:29-31.
11. Andres E, Kurtz JE, Perrin AE, Dufour P, Schlienger JL, Maloisel F. Haematopoietic growth factor in antithyroid-drug-induced agranulocytosis. *QJM* 2001;**94**:423-8.
12. Sheng WH, Hung CC, Chen YC, Fang CT, Hsieh SM, Chang SC, *et al*. Antithyroid-drug-induced agranulocytosis complicated by life-threatening infections. *QJM* 1999;**92**:455-61.
13. Tajiri J, Noguchi S, Okamura S, Morita M, Tamaru M, Murakami N, *et al*. Granulocyte colony-stimulating factor treatment of antithyroid drug-induced granulocytopenia. *Arch Intern Med* 1993;**153**:509-14.
14. Fitz RH. Perforating inflammation of the vermiform appendix: with special reference to its early diagnosis and treatment. *Am J Med Sci* 1886;**92**:321-46.
15. Wegner JM, Mckinney WP, Carpenter JL. Does this patient have appendicitis? *JAMA* 1996;**276**:1589-94.
16. Cooper DS. Antithyroid drugs. *N Engl J Med* 2005;**352**:905-17.
17. Torring O, Tallstedt L, Wallin G, Lundell G, Ljunggren JG, Taube A, *et al*. Graves' hyperthyroidism: treatment with antithyroid drugs, surgery, or radioiodine-a prospective, randomized study. *J Clin Endocrinol Metab* 1996;**81**:2986-93.
18. Cooper DS. Antithyroid drugs for the treatment of hyperthyroidism caused by Graves' disease. *Endocrinol Metab Clin North Am* 1998;**27**:225-47.